SDD 4 Sujet n°1

Spécialité : Hépato-gastro-entérologie

Date : 05/01/2025
Autrices : Maïla MOULIN (DES médecine générale, EN 2024), Florence PEDINI (DES pédiatrie, EN 2024)
Relecteur(s) : Lucie-Lou Vial, DES MAR Toulouse

Domaine d'apprentissage principal	Iconographie
Domaine d'apprentissage secondaire	Stratégie pertinente de prise en charge
Item(s) en lien avec la station	Item 349 - Syndrome occlusif
Situation(s) de départ en lien avec la station	SDD 004 - Douleur abdominale
Matériel nécessaire à la station	Une table, deux chaises
Contexte de la station	Consultation aux urgences

ECOS TACFA
INSTRUCTIONS POUR LE/LA CANDIDAT.E

Contexte :
Vous êtes interne aux urgences et vous recevez M M., 83 ans. Il a été envoyé au SAU par son médecin traitant pour plusieurs symptômes qu'il vous décrit dans une lettre.
Les paramètres vitaux évalués par l'infirmier d'accueil sont les suivants : FC : 112 bpm, TA 91/59 mmHg, FR : 21 /min, T° : 37.7°C, SpO2 97% en air ambiant , glycémie capillaire : 5,6 mmol/L,Glasgow 14.
Le bilan biologique complet que vous avez réalisé ne montre aucune anomalie.

Consignes :
Vous avez 8 minutes pour :

- Interpréter l'iconographie fournie
- Enoncer votre hypothèse diagnostique
- Proposer une prise en charge adaptée au degré d'urgence

Attention : Vous avez 8 minutes incluant la lecture de ces consignes. Au signal sonore, passez à la station suivante.

Il s'agit d'une station sans patient standardisé ni professionnel de santé standardisé.

ECOS TACFA
GRILLE D'ÉVALUATION

Consigne(s) à l'évaluateur :

Aptitudes cliniques		
1.	Décrit un **scanner injecté au temps portal.**	1 pt
2.	Identifie une **dilatation des anses grêliques.**	1 pt
3.	Identifie une **distension gastrique.**	1 pt
4.	Indique la **présence de niveaux hydro-aériques.**	1 pt
5.	Indique la zone de **jonction grêle dilaté-grêle plat.**	1 pt
6.	Indique **l'absence de pneumopéritoine.**	1 pt
7.	Repère la **hernie inguinale/présence d'intestin dans le scrotum.**	1 pt
8.	Pose le **diagnostic d'occlusion intestinale sur hernie étranglée.**	1 pt
9.	Oriente le patient en **soins intensifs / réanimation.**	1 pt
10.	Met en place une **sonde nasogastrique en aspiration.**	1 pt
11.	Met en place un **traitement antalgique.**	1 pt
12.	Instaure un **remplissage par cristalloïdes** afin de corriger l'hypotension.	1 pt
13.	Décrit la nécessité d'une **chirurgie en urgence afin de lever l'occlusion.**	1 pt

Communications et attitudes

8. APTITUDE À FAIRE LA SYNTHÈSE DES DONNÉES

Performance Insuffisante 0 point	**Performance Limite** 0,25 point	**Performance Satisfaisante** 0,5 point	**Performance Très Satisfaisante** 0,75 point	**Performance Remarquable** 1 point
N'arrive pas à faire ressortir les éléments nécessaires pour clarifier le problème	Fait ressortir les éléments nécessaires pour clarifier le problème quelquefois sans les justifier	Fait ressortir les éléments nécessaires pour clarifier le problème et justifie son raisonnement	Fait ressortir les éléments positifs et négatifs pour clarifier le problème et justifie son raisonnement	Agit avec assurance et sans erreur

12. APTITUDE À PROPOSER UNE PRISE EN CHARGE (situations aiguës / chroniques)

Performance Insuffisante 0 point	**Performance Limite** 0,25 point	**Performance Satisfaisante** 0,5 point	**Performance Très Satisfaisante** 0,75 point	**Performance Remarquable** 1 point
Est incapable de proposer une prise charge adaptée à la situation clinique	Propose une prise en charge en couvrant les éléments essentiels, n'arrive pas à justifier la démarche	Propose une prise en charge en couvrant les éléments essentiels et justifie la démarche.	Propose une prise pertinente. Ne s'attarde pas au traitement/prise en charge inutile et justifie la démarche.	Etablit l'ordre de priorité des différents aspects de la prise en charge du patient (hiérarchise).

TOTAL (max 20 items)	**15 points**

A Paris, le jour d'aujourd'hui

Cher.e confrère/consoeur,

Je vous prie de recevoir Mr M., un patient de 83 ans, qui a pour antécédents :

- Médicaux :
    - HTA traitée par Ramipril et Amlor
    - Asthme allergique dans l'enfance
    - Gonarthrose soulagée par paracétamol
- Chirurgicaux :
    - Cholécystectomie en 1999
    - Appendicectomie en 2020

Il s'est présenté ce jour dans mon cabinet avec une douleur abdominale intense évaluée à 7/10, diffuse, avec distension abdominale, accompagnée de fortes nausées sans vomissements. Ses dernières selles datent de la veille. Je le trouve par ailleurs un peu confus.

A l'examen clinique, je retrouve un abdomen douloureux dans son ensemble à la palpation, sans défense ni contracture. Un tympanisme diffus à la percussion de l'abdomen. Les bruits hydro-aériques ne sont pas perçus. L'ampoule rectale était vide au TR. Il est pâle. Le reste de l'examen clinique étant parfaitement normal.

En vous remerciant de ce que vous pourrez faire pour lui,

Bien confraternellement,

Dr TACFA

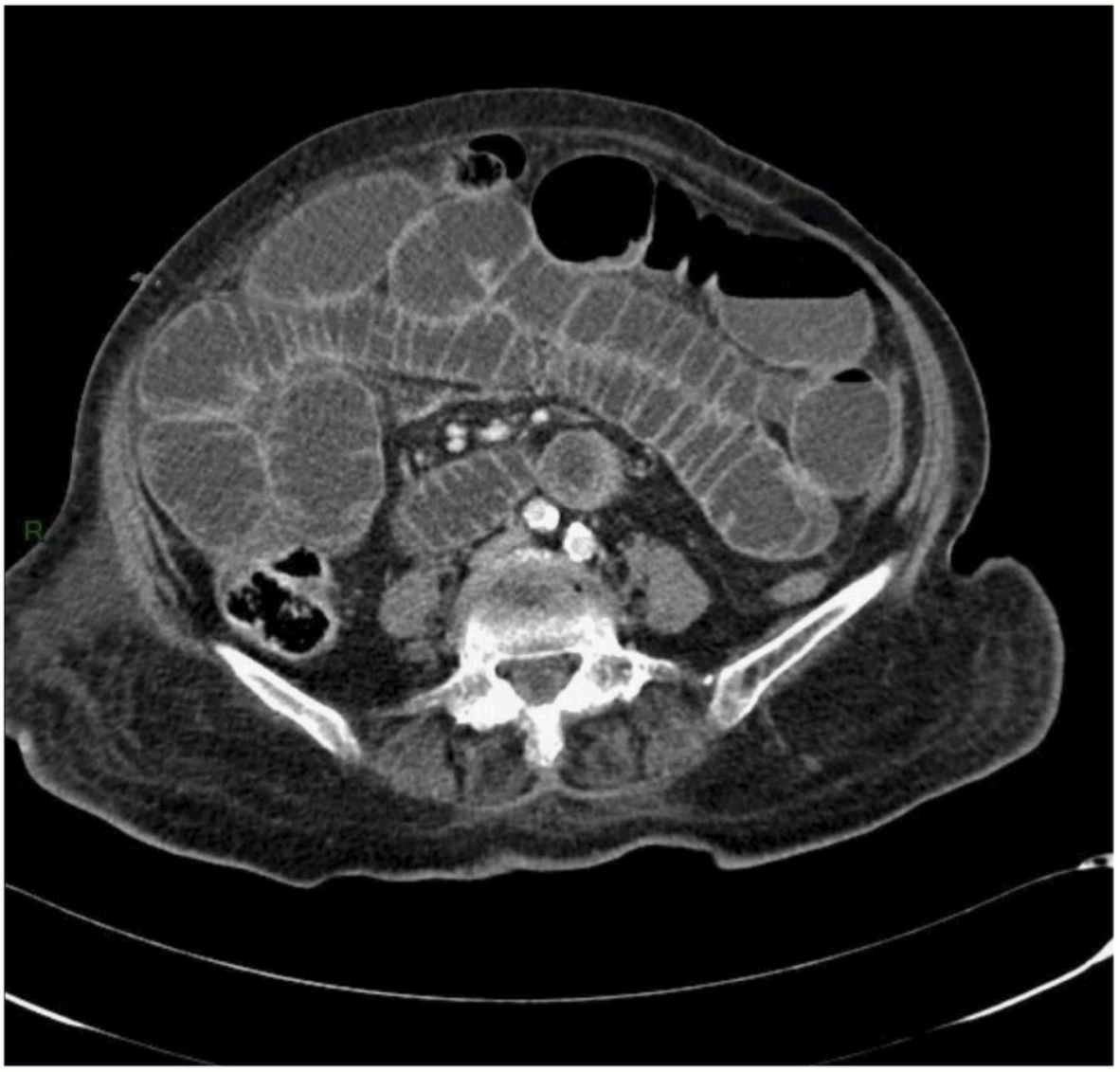
R

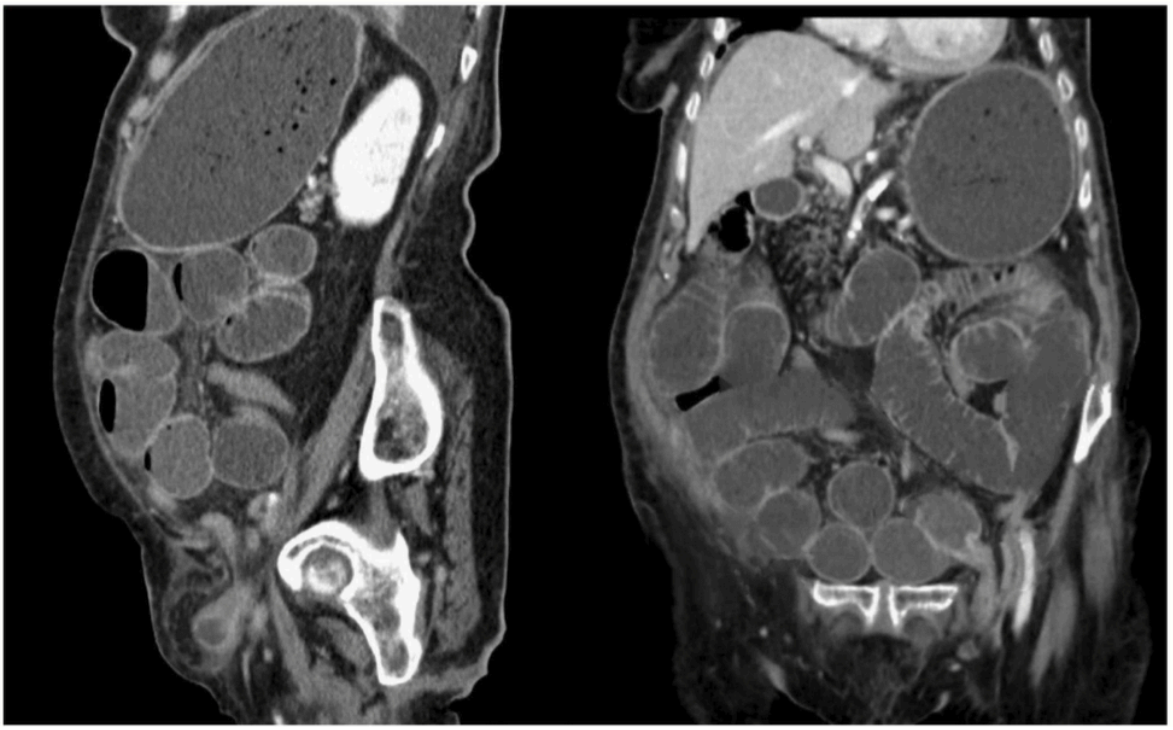

D'après CERF - Radiologie

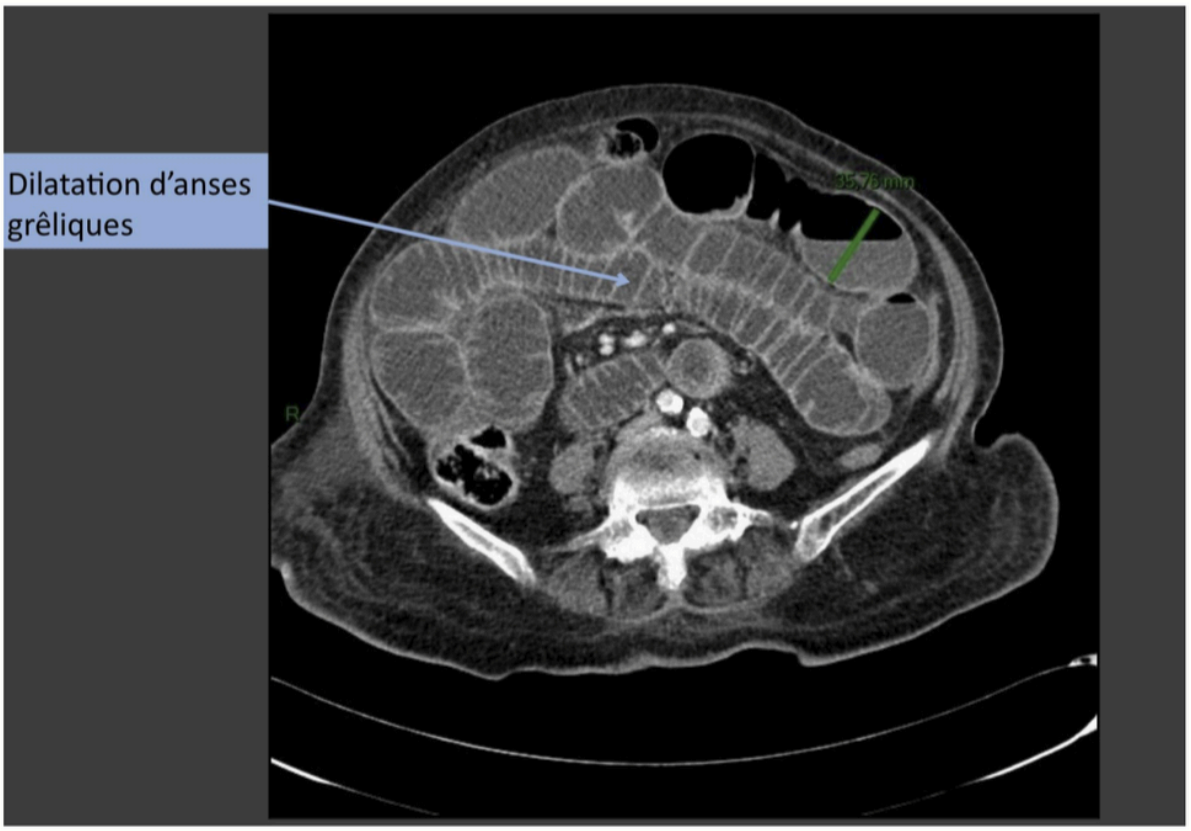
Dilatation d'anses grêliques
35,76 mm

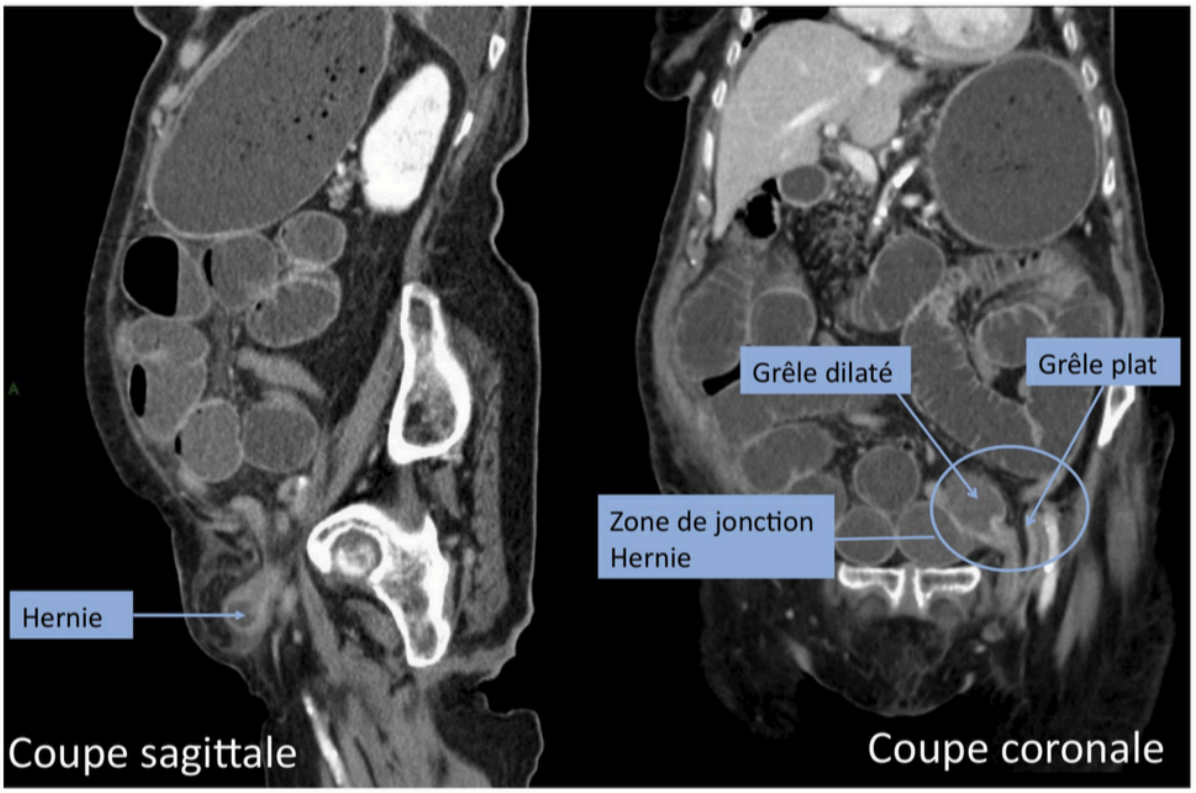
Hernie
Coupe sagittale
Grêle dilaté
Grêle plat
Zone de jonction Hernie
Coupe coronale

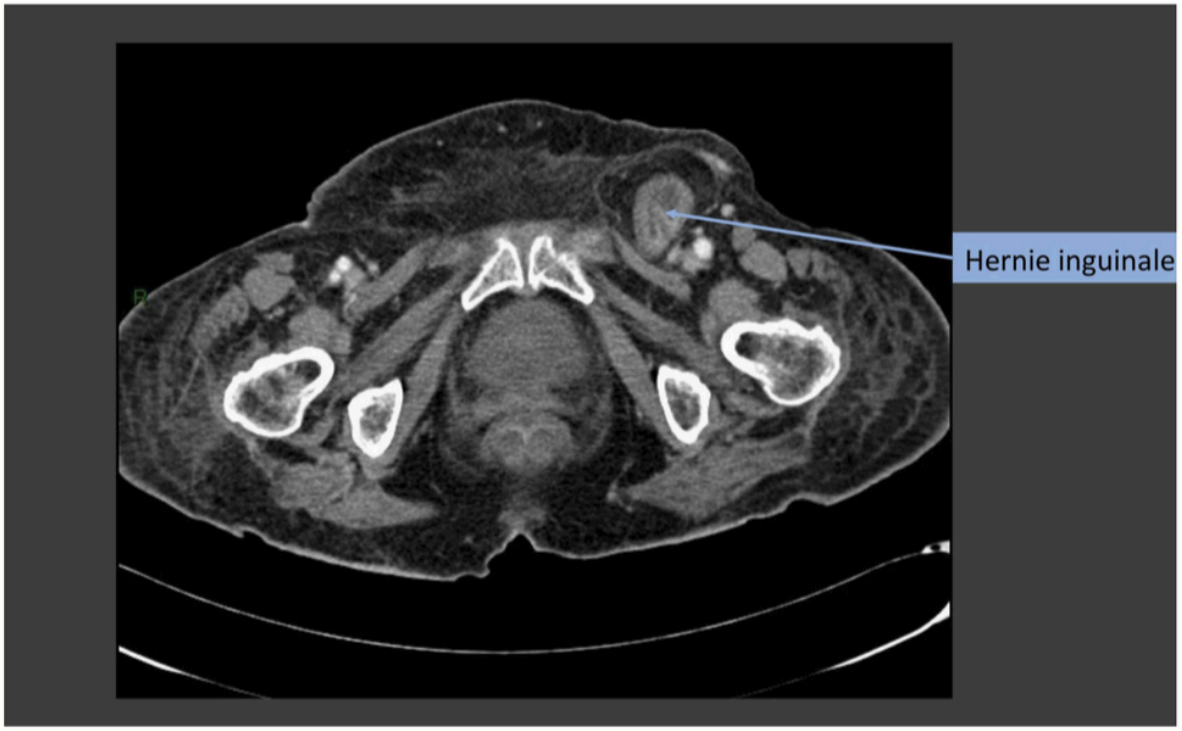
Hernie inguinale

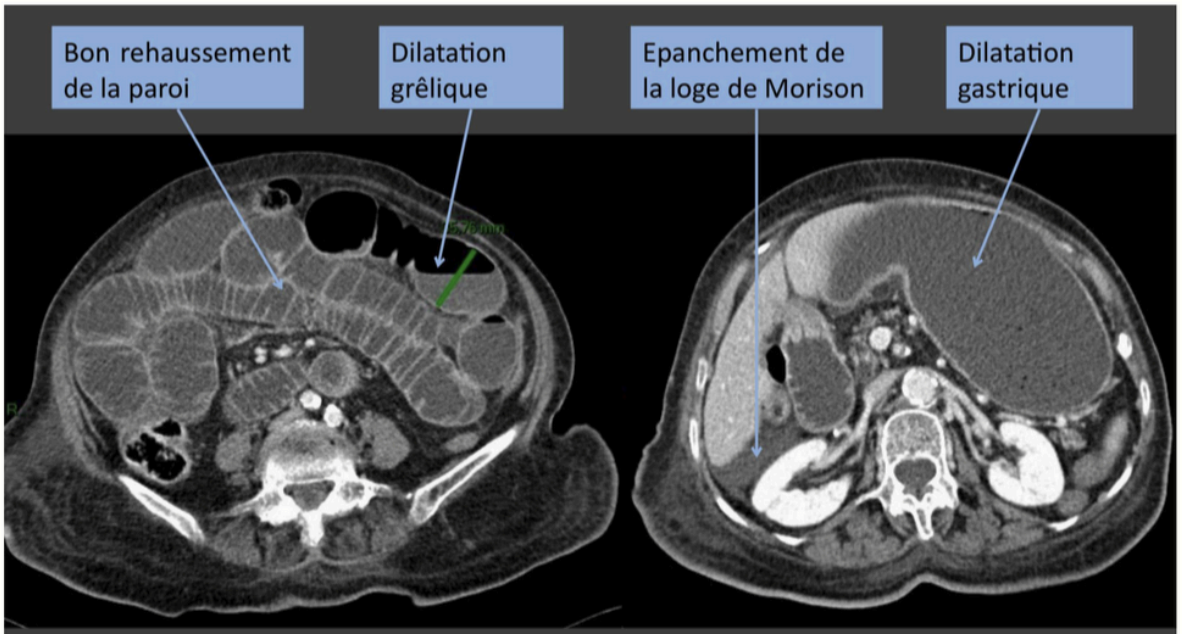
Bon rehaussement de la paroi
Dilatation grêlique
Epanchement de la loge de Morison
Dilatation gastrique